

MINIMAAL INVASIEF, MAXIMAAL EFFECTIEF

Immediaat implanteren (1)

Tandvervanging in de esthetische zone is een procedure waarbij de kleinste fout in de behandeling van de harde en zachte weefsels leidt tot een onbevredigend esthetisch resultaat en een ontevreden patiënt. De standaard tot nu toe is om eerst de resterende wortel te verwijderen, waarna een genezingsperiode van 6-12 weken in acht wordt genomen. Helaas blijkt dat juist in de eerste 12 weken na extractie de tandkas substantieel resorbeert. Hierdoor wordt het eindresultaat van de implantaatbehandeling, vooral in esthetisch opzicht, onvoorspelbaar. Op basis van de wetenschappelijke literatuur hebben we een protocol opgesteld voor immediate replacement waarbij dit probleem wordt ondervangen. Dit protocol ligt ten grondslag aan ons promotie-onderzoek dat momenteel loopt.

door **Tristan Staas** en **Edith Groenendijk**

Wat moeten we doen als een voortand als verloren beschouwd moet worden? Gaan we het element extraheren of hebben we andere opties? We weten dat substantieel botverlies na extractie onvermijdelijk is: in de eerste drie maanden na extractie treedt gemiddeld in het horizontale vlak 32% botverlies op, wat overeenkomt met een verlies van 3,8 mm bot. In het verticale vlak gaat tussen de 11 en 22% van het botvolume verloren binnen 6 maanden na extractie. In de premaxilla zullen deze percentages hoger uitvallen vanwege de kwetsbare buccale cortex die veel dunner is dan in de zijdelingse delen.¹

Het botverlies na extractie treedt voornamelijk buccaal op (zie afbeelding 3a-c op pag. 18). Dit wordt verklaard door de anatomie van de buccale cortex, die in de premaxilla flinterdun kan zijn en voornamelijk uit corticaal bot bestaat. Dit corticale bot staat op zichzelf en heeft geen regenererend vermogen omdat het wordt gevasculariseerd vanuit het parodontaal ligament. Door de extractie wordt dit parodontale ligament verwijderd en daarmee de vascularisatie verstoord, met als gevolg dat de buccale botlamel zal resorberen. Gesteld kan worden dat de buccale botlamel bij het element behoort en derhalve altijd zal resorberen na extractie. Ingroei van nieuw bot in de alveole is voornamelijk te verwachten vanuit het palatinale bot en vanuit de interdentale septa, die deels uit spongiosa bestaan. Na tandextractie resteert een mooi driewandig botdefect, met een hoge voorspelbaarheid voor een botopbouw in de alveole. De buccale lamel kan in dit proces beschouwd worden als een resorbeerbaar membraan.

Tristan Staas (RU Utrecht, 1988) is tandarts-implantoloog en is sinds 1990 met zijn vrouw eigenaar van Tandartsenpraktijk Staas & Bergmans en sinds 2012 van een tweede locatie die als verwijsp praktijk fungeert voor interdisciplinaire tandheelkundige zorg. Hij heeft bijzondere interesse voor immediate replacement in de esthetische zone.

Edith Groenendijk MSc (KU Nijmegen, 1989) vestigde zich in 1992 als tandarts in Den Haag. Nadat zij in 2000 haar Master of Science-titel in de orale implantologie behaalde, opende zij Implantologie Den Haag, verwijsp praktijk voor implantologie en totale gebitsrehabilitaties.

Door de alveole na extractie op te vullen met een botsubstituut wordt de collaps van de processus alveolaris grotendeels voorkomen; dit wordt ook wel een *ridge preservation-procedure* genoemd. De internationale consensus is dan ook dat na extractie altijd een ridge preservation-procedure moet worden uitgevoerd als behoud van de originele dimensie van de processus alveolaris geïndiceerd is. Uit de literatuur² blijkt dat na ridge preservation slechts een kleine afname van de dimensie van de processus alveolaris in buccopalatinale richting plaatsvindt van ongeveer 0,5 mm en zelfs een toename in verticale zin van ongeveer 1 mm. Derhalve kan gesteld worden dat door het nalaten van een ridge preservation na extractie van een of meerdere gebitselementen in de esthetische zone, de patiënt ernstig tekort wordt gedaan. Daarbij wordt het prothetische traject ook ernstig bemoeilijkt.

PROCEDURE (Zie ook de afbeeldingen op pags. 18-19)

- 1 Atraumatische verwijdering van het element en grondige curettage van de alveole. Zonodig wordt eveneens het buccale zachte weefsel ontdaan van granulatiweefsel (*afbeelding 2a-b*).
- 2 Preparatie van het implantaatbed in de palatinale wand van de alveole (*afbeelding 3-3c*).
- 3 Opvullen van de alveole met een botssubstituut (*afbeelding 4*).
- 4 Plaatsing van een implantaat met een conische kern en variabele windingen.
- 5 Per-operatieve CBCT-scan ter controle van de implantaatpositie. Indien noodzakelijk correctie van de implantaatpositie.
- 6 Plaatsing van een titanium opbouw (Dutch Design conform Staas & Groenendijk) die 3 mm boven het implantaatplatform mag worden opgebouwd met composiet (*afbeelding 5a*).
- 7 De tijdelijke kroon wordt vervaardigd van composiet onder rubberdam. Er wordt alleen gebruikgemaakt van biocompatibel titanium onder de gingiva. Afgeraden wordt om de abutment onder de gingiva op te bouwen met composiet om de gingiva vorm te geven. Dit veroorzaakt het naar apicaal verschuiven van de epitheliale aanhechting en initieert daarmee botverlies rond het implantaat.
- 8 Na 4 tot 6 maanden kan gestart worden met het vervaardigen van de definitieve kroon. Ook hier geldt: uitsluitend biocompatibele materialen (titanium of zirkoonoxide) tot ongeveer 1 mm subgingivaal om botverlies rond het implantaat te voorkomen. Belangrijk is dat de tandtechnicus begrip heeft voor de biologie rondom het implantaat en de abutment met kroon een slank vorm geeft (*afbeelding 6-7*).

Bij de uitvoering van een ridge preservation-procedure moet de alveole worden afgesloten om te voorkomen dat het in de alveole aangebrachte botssubstituut verloren gaat. Dit kan onder andere worden bewerkstelligd met behulp van een gingivatransplantaat, een membraan, een etsbrug of een directe restauratie op een implantaat.

Het werd als onhaalbaar beschouwd direct een implantaat te plaatsen met een tijdelijke kroon zonder daarbij de ridge preservation te verstoren. Bekend is dat bij een buccopositie van het implantaat, waarvan sprake is als het implantaat rechtstreeks in de extractie-alveole wordt geplaatst, midfaciale recessie van de gingiva optreedt. Uit angst voor deze midfaciale recessie wordt immediate plaatsing van een implantaat vaak achterwege gelaten.

Uit de literatuur³ blijkt dat voldoende stabiliteit van de peri-implantaire harde en zachte weefsels optreedt als na implantatie een dikte is gecreëerd van het buccale harde weefsel van 2 mm of meer. De positie van het implantaat ten opzichte van de buccale cortex is daarom doorslaggevend bij het voorkomen van midfaciale recessie.

Het is dus mogelijk om een voorspelbaar esthetisch en functioneel behandelresultaat te verkrijgen als we het implantaat niet in de alveole, maar grotendeels palatinaal ten opzichte van de alveole plaatsen, in de palatinale wand. Op deze wijze krijgt het opgebouwde bot voldoende dimensie en de ridge preservation zal niet verstoord worden.

Diagnostiek en planning

Aan de hand van intraoraal onderzoek en CBCT-analyse worden de prognose van het element, de anatomie van de processus alveolaris en eventuele botdefecten vastgesteld. Vervolgens wordt aan de hand hiervan een restauratief behandelplan en een planning voor de implantologie gemaakt. Belangrijk is dat er voldoende botvolume apicaal van het element aanwezig is om initiële stabiliteit te waarborgen. Tevens wordt beoordeeld of er voldoende ruimte kan worden gecreëerd voor het te bereiken buccale volume van minimaal 2 mm. Een eventueel aanwezige peri-apicale ontsteking vormt geen contra-indicatie voor directe plaatsing van een im-

plantaat, maar deze dient wel grondig te worden verwijderd tijdens de procedure.

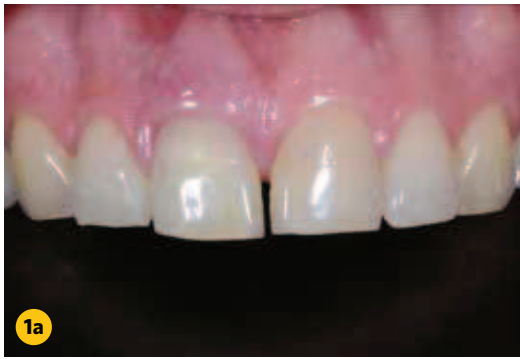Resultaten

Bovenbeschreven methode is inmiddels gedurende 7 jaar toegepast met zeer goede functionele en esthetische behandelresultaten. In de praktijk (van Tristan Staas) werden 16 patiënten onderzocht gemiddeld 2 jaar postoperatief. Gekeken werd naar het botniveau door middel van CBCT-analyse (de pre-operatieve, per-operatieve en postoperatieve CBCT's werden door superpositie vergeleken) en tevens werd de 'roze' en 'witte' esthetiek beoordeeld.

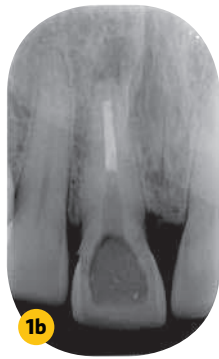Direct postoperatief bleek de ruimte voor het botssubstituut tussen het buccale aspect van het implantaat en de binnenwand van de alveole gemiddeld 2,4 mm. Na gemiddeld 2 jaar was er een kleine afname van 0,6 mm, corresponderend met de gemiddelde dikte van de buccale botlamel. Verrassend was dat 2 jaar postoperatief een gemiddelde verticale toename van het harde weefsel bleek van 1,6 mm (gemiddeld 1,2 mm coronaal van het implantaatplatform). Dit is een verklaring voor het feit dat we na een directe tandvervanging volgens deze methode altijd een midfaciale toename van zacht weefsel zien en geen midfaciale recessie. Dat de esthetische uitkomst zeer goed te noemen is blijkt ook uit de gemiddelde PES (*pink esthetic score*) van 11,8 op een schaal van 1 tot 14. Daarnaast waardeerden patiënten zelf de behandeling gemiddeld met een 8,7 op een schaal tot 10.

Conclusie

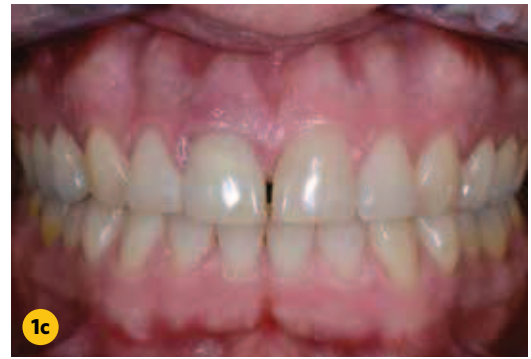Met deze minimaal invasieve behandelprocedure worden voorspelbare en zeer goede esthetische en functionele resultaten bereikt. Een patiënt wordt tekortgedaan als er onnodig ingewikkelde, invasieve en kostbare behandelprocedures worden gevolgd. Daarom is het belangrijk om alvorens een gebitselement te verwijderen een goede diagnose te stellen en een behandelplan op te stellen op basis van een CBCT-scan. Als vervanging van het element is geïndiceerd heeft directe tandvervanging conform ons protocol de voorkeur boven andere implantologische protocollen. ▶



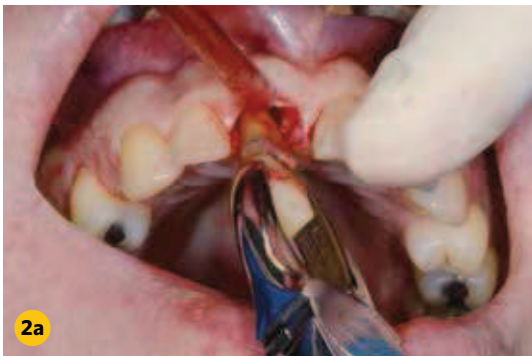Afb. 1a Intraoraal beeld bij de intake.



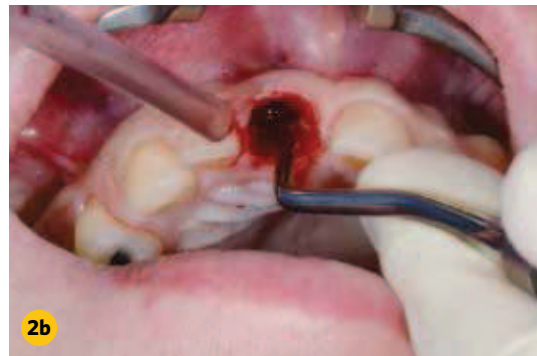Afb. 1b Röntgenologisch beeld bij de intake.



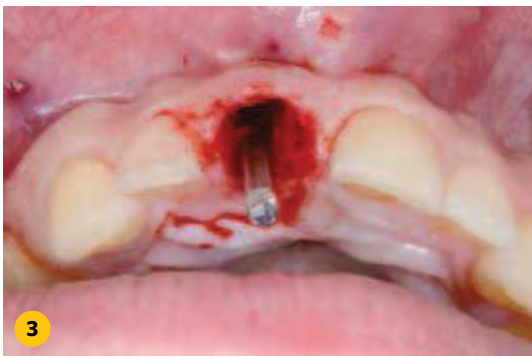Afb. 1c Intraoraal beeld bij de intake in maximale occlusie.



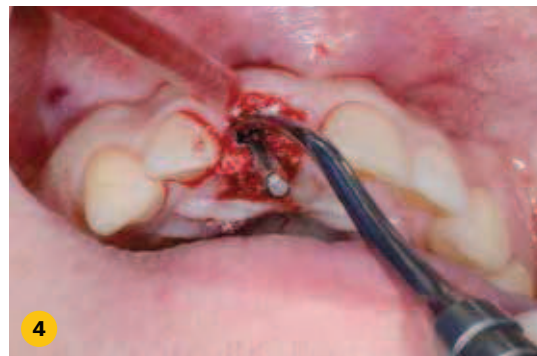Afb. 2a Extractie van het verloren element tijdens chirurgie.



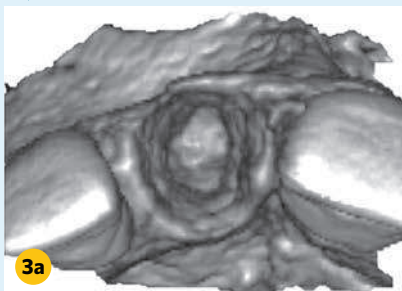
Afb. 2b Curettage na extractie. De alveole dient volledig vrij van infiltratieweefsel te zijn.



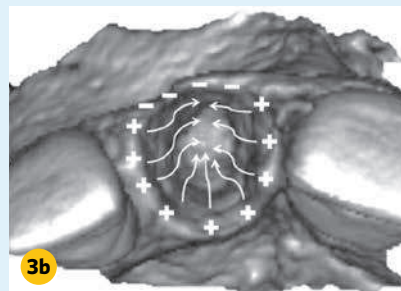
Afb. 3 De positie van de boor toont de palatinale positie van de preparatie.



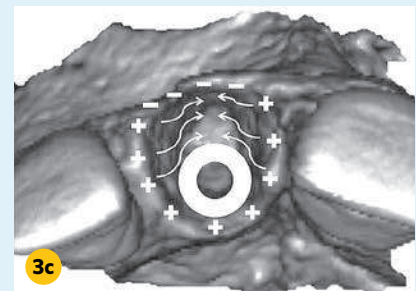
Afb. 4 Met de laatste boor in situ worden de botvervangers aangebracht zodat de alveole optimaal gevuld wordt en de preparatie toegankelijk blijft voor het implantaat.



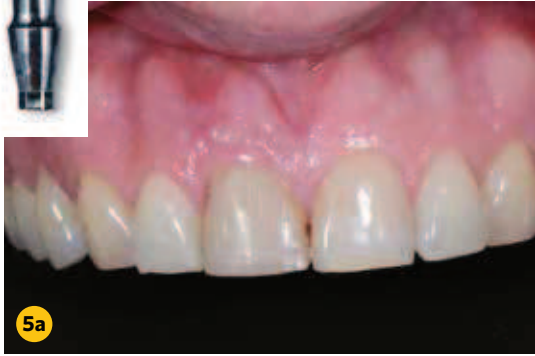Afb. 3a Het botverlies na extractie treedt voornamelijk buccaal op. Dit wordt verklaard door de anatomie van de buccale cortex, die in de premaxilla flinterdun kan zijn en voornamelijk uit corticaal bot bestaat.



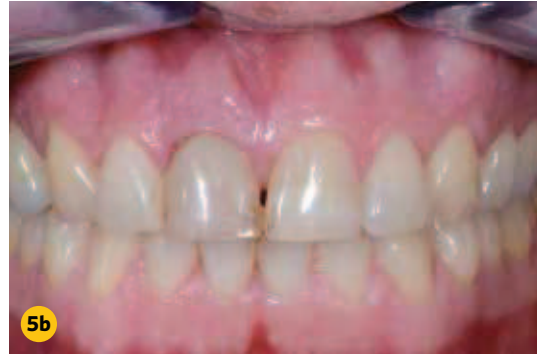Afb. 3b Gesteld kan worden dat de buccale botlamel bij het element behoort en derhalve altijd zal resorberen na extractie. Ingroei van nieuw bot in de alveole is voornamelijk te verwachten vanuit het palatinale bot en vanuit de interdentale septa die deels uit spongiosa bestaan.



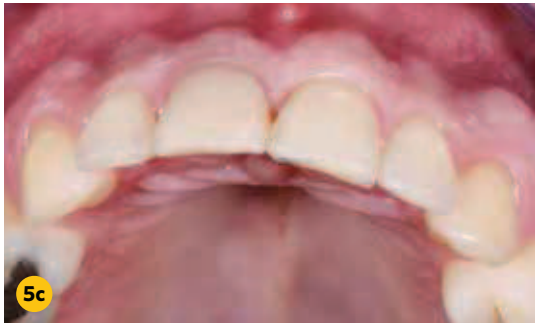Afb. 3c Het is dus mogelijk om een voorstelbaar esthetisch en functioneel behandelresultaat te verkrijgen als we het implantaat niet in de alveole, maar grotendeels palatinaal ten opzichte van de alveole plaatsen, in de palatinale wand.



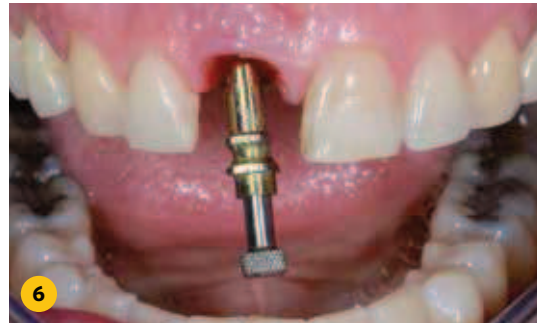Afb. 5a Tijdelijke restauratie vervaardigd van composiet op een titanium 'Dutch Design'-abutment (inzet).



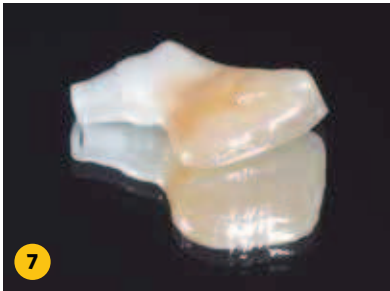Afb. 5b Tijdelijke restauratie in maximale occlusie.



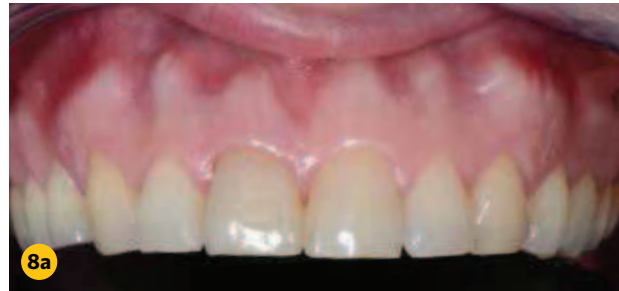Afb. 5c Volume van de processus direct postoperatief.



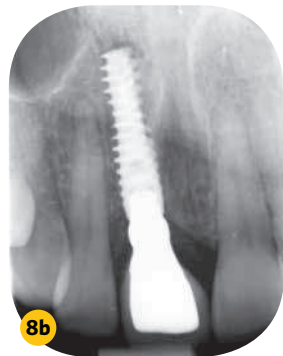Afb. 6 Afdrukstift in situ. Bij voorkeur wordt gewerkt met verschroefbare kronen.



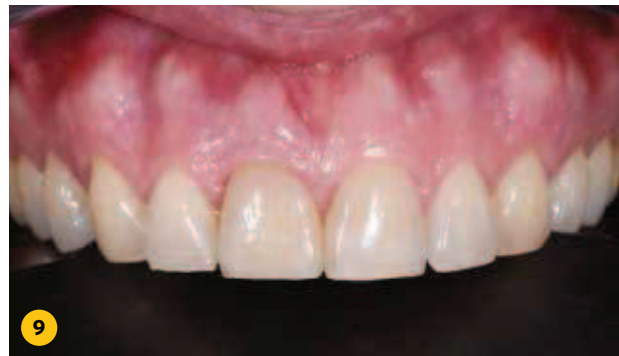Afb. 7 Verschroefbare implantaatkroon met zirkoonoxide basis, individueel opgebakken.



Afb. 8a Kroon in situ, direct na plaatsen.



Afb. 8b Röntgenologisch beeld tijdens het plaatsen van de kroon.



Afb. 9 Postoperatief beeld 1 jaar na chirurgie.

In het bijzonder dank aan Michiel Wouters voor zijn tand-technische bijdrage.

In een volgend nummer van TP zal deel 2 worden gepubliceerd: de complexere immediate tandvervanging.

REFERENTIES

- 1 Tan et al. A systematic review of post-extraction alveolar hard and soft tissue dimensional changes in humans. Clin Oral Implant Res. 2012 Feb; 23 suppl 5: 1-21.
- 2 Iasella JM et al. Ridge preservation with freeze-dried bone allograft and a collagen membrane compared to extraction alone for implant site development: a clinical and histologic study in humans. J Periodontol. 2003 Jul; 74 (7): 990-9.
- 3 Grunder U et al. Influence of the 3-D bone-to-implant relationship on esthetics. Int J Periodont Rest Dent. 2005 Apr; 25(2): 113-9.